

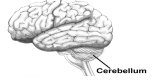









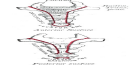



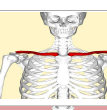
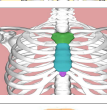
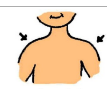


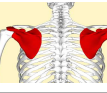
















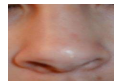



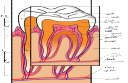



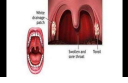








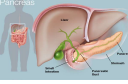


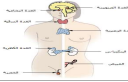





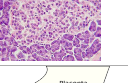


ÍSLENSKA	DANSKA	ENSKA	ATHUGAÐEMAD	ARABÍSKA	PÓLSKA	SPÆNSKA	TÉKKNESKA	FRANSKA	ÞÝSKA	Indonesia	
mannslíkami	menneskekrop	human body		جسم الإنسان	ciało ludzkie	Cuerpo humano (El)	lidské tělo	Corps humain	der, Menschenkörper, -	Tubuh Manusia	
heili	Hjerne	brain		الدماغ	mózg	Cerebro	mozek	Cerveau	das, Gehirn, -e	Otak	
litli heili	Lillehjerne	cerebellum		المخيخ	móźdzek	Cerebelo	mozeček	Cervelet	das, Kleinhirn, -e	Otak kecil	
höfuðkúpan/ hauskúpa	Kranium	skull		الجمجمة	czaszka	Cráneo	lebka	Crâne	der, Schädel, -	Tengkorak	
bein	Knogle	bone		عظم	kość	Hueso	kost	Os	der, Knochen, -	Tulang	
beinagrind mannsins	Menneskets skelet	human skeleton		هيكل عظمي بشري	szkielet człowieka	Esqueleto humano	lidská kostra	Squelette humain	das, Skelett, -e	Kerangka manusia	
hryggskála	Rygsøjle	vertebral column		عمود فقري	kręgosłup	Columna vertebral	páteř	Colonne vertébrale	die, Wirbelsäule, -n	Tulang belakang	
hryggjarliður	Ryghvirvel	vertebra		فقرة	kręg	Vértebra	obratel	Vertèbre	der, Wirbel, -	Tulang punggung	
hálsliðir	halshvirvlerne	cervical vertebrae	noun plural	فقرات عنقية / رقبة (جمع)	kręgi szyjne	Vértebras cervicales	krční obratle	Vertèbres cervicales	Halswirbel (Pl.)	Tulang leher	
brjóstliðir	brystled	thoracic vertebrae	noun plural	فقرات صدرية	kręgi piersiowe	Vértebra torácica	hrudní obratle	Vertèbre thoracique	Brustwirbel (Pl.)	Tulang punggung toraks/dorsal	
lendarliðir	hofted	lumbar vertebrae	noun plural	فقرات القطنية	kręgi lędźwiowe	Vértebra lumbar	bederní obratle	Vertèbre lombaire	Lendenwirbel (Pl.)	Tulang punggung lumbar	
spjaldbein	korsben	sacrum		عجز	kość krzyżowa	Sacro	křížová kost	Sacrum	das, Kreuzbein, -e	Tulang kelangkang (sakrum)	
rófubein	Haleben	coccyx		عصص	kość guziczna/ kość ogonowa	Coxis	kostrč	Coccyx	das, Steißbein, -e	Tulang ekor	



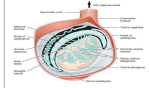





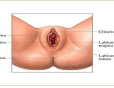
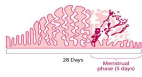


ÍSLENSKA	DANSKA	ENSKA	ATHUGAZEMAD	ARABÍSKA	PÓLSKA	SPÆNSKA	TÉKKNESKA	FRANSKA	ÞÝSKA	Indonesia	
mjaðmagrind	Bækken / bækkenparti	pelvis/ bony pelvis		الحوض/عظم الورك	obręcz kończyn dolnych	Pelvis	pánev	Bassin osseux	das, Becken, - / der, knöcherne Beckengürtel, -	Pelvis (Tulang panggul)	
mæna	Rygmarven	spinal cord		النخاع الشوكي	rdzeń kręgowy	Médula espinal	mícha	Moelle épinière	das, Rückenmark, -	Saraf tulang belakang	
rifbein	Ribben	rib	noun singular	ضلع	żebro	Costilla	žebro	Côte	die, Rippe, -n	Tulang rusuk	
viðbein	Clavicula	clavicle		عظم الترقوة	obojczyk	Clavícula	klíční kost	Clavicule	das, Schlüsselbein, -e	Tulang selangka	
bringubein	Sternum	sternum		عظم القص/عظم الثدي	mostek	Esternón	hrudní kost	Sternum	das, Brustbein, -e	Tulang dada	
öxl	Skulder	shoulder		كف	ramię	Hombro	rameno	Épaule	die, Schulter, -n	Pundak	
höfuð	Hoved	head		رأس	głowa	Cabeza	hlava	Tête	der, Kopf, "e	Kepala	
brjóst, brjóstgrind/ frambolur	Thorax / brystet	thorax/ chest		الصدر / القفص الصدري	klatka piersiowa	Tórax	hrudnik	Thorax	die, Brust, "e / der, Brustkorb, "e	Dada	
herðablað	Skulderblad / scapula	scapula/ shoulder blade		عظم الكتف أو عظم اللوح أو لوح الكتف	łopatka	Escápula/omóplato	lopatka	Omoplate	das, Schulterblatt, "er	Tulang belikat	
handarkriki, holhönd	Armhole	axilla		الإبط	dół pachowy	Axila o sobaco	podpaží	Aisselle	die, Achsel, -n / die, Achselhöhle, -n	Ketiak	
upphandleggsbein	Humerus	humerus		عظم العضد	kość ramienna	Húmero	pažní kost	Humérus	der, Oberarmknochen, -	Tulang lengan atas	
olnbogi	Albue	elbow		مرفق	łokieć	Codo, articulación del codo	loket	Coude	das, Ellbogengelenk, -e	Siku	
framhandleggur	Underarm	forearm		الساعد	przedramię	Antebrazo	předloktí	Avant-bras	der, Unterarm, -e	Lengan bawah	

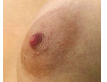
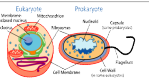



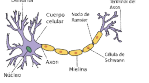






ÍSLENSKA	DANSKA	ENSKA	ATHUGASEMD	ARABÍSKA	PÓLSKA	SPÆNSKA	TÉKKNESKA	FRANSKA	ÞÝSKA	Indonesia	
úlnliður	håndled	wrist		معصم	nadgarstek	Muñeca	zápěstí	Poignet	das, Handgelenk, -e	Pergelangan tangan	
hönd	Hånd	hand		يد	ręka	Mano	ruka	Main	die, Hand, "e	Tangan	
finger	Finger	finger		إصبع	palec	Dedo	prst	Doigt	der, Finger, -	Jari	
útlímur	Lem	limb/ extremity		الطرف	kończyna	Miembro/ extremidad	končetina	Membre	die, Gliedmaße, -n / die, Extremität, -en	Lengan/Kaki	
fótleggur	Ben	leg		رجل/ساق	kończyna dolna	Tibia, espinilla	dolní končetina	Tibia	die, untere Extremität, -en / das, Bein, -e	Kaki	
sköflungur	Underben	shin	the front part of your leg between your knee and your foot.	ساق	goleń	Pierna	holeň	Jambe	das, Bein, -e	Betis	
fótur	Fod	foot		قدم	stopa	Pie	noha, chodidlo	Pied	der, Fuß, "e	Kaki	
nögl	Negl	nail		ظفر / الأظفر	paznokieć	Uña	nehet	Ongle	der, Nagel, "	Kuku	
ökkli	Ankel	ankle		الكاحل	staw skokowy górny, kostka	Tobillo	kotník	Chevill	das, Sprunggelenk, -e / der, Knöchel, -	Pergelangan kaki	
enni	Pande	forehead		الجبهة / مقدمة الرأس	czoło	Frente	čelo	Front	die, Stirn, -en	Dahi	
auga	Øje	eye		العين	oko	Ojo	oko	Œil	das, Auge, -n	Mata	
kinn	Kind	cheek		وجنة / الخد	policzek	Mejilla	tvář	Joue	die, Wange, -n	Pipi	
nef	Næse	nose		أنف	nos	Nariz	nos	Nez	die, Nase, -n	Hidung	

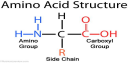

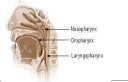
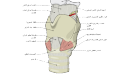
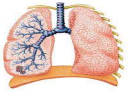


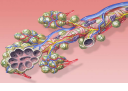
ÍSLENSKA	DANSKA	ENSKA	ATHUGASEMAD	ARABÍSKA	PÓLSKA	SPÆNSKA	TÉKKNESKA	FRANSKA	ÞÝSKA	Indonesia	
eyra	Øre	ear		أذن	ucho	Oreja	ucho	Oreille	das, Ohr, -en	Kuping	
tunga	Tunge	tongue		اللسان	język	Lengua	jazyk	Langue	die, Zunge, -en	Lidah	
munnur	Mund	mouth		فم	usta	Boca	ústa	Bouche	der, Mund, "er	Mulut	
tönn	Tand	tooth		سن	ząb	Diente	zub	Dent	der, Zahn, "e	Gigi	
vör	Læbe	lip	noun singular	شفة	warga ust	Labio	ret	Lèvre	die, Lippe, -n	Bibir	
háls	Hals	neck		الرقبة أو العنق	szyja	Cuello	krk	Cou	der, Hals, "e	Leher	
adamsepli	Adamsæble	Adam's apple, laryngeal prominence		تفاحة آدم/ عقدة الحنجرة/جوزة الحلق	jabłko Adama, grdyka, wyniosłość krtaniowa	Nuez de Adán/prominencia laríngea	ohryzek, Adamovo jablko	Proéminence laryngée / Pomme d'Adam	der, Adamsapfel, "	Jakun	
barkalok	Strubelág	epiglottis		لسان المزمار/الغصمة	nagłośnia	Epiglottis	hrtanová přiklopka	Épiglotte	der, Kehldeckel, -	Katup tenggorok	
raddbönd	Stemmebånd	vocal cords		الحبال الصوتية	faldy głosowe/ struny głosowe	Cuerdas vocales	hlasivky	Cordes vocales	die, Stimmbänder (Pl.)	Pita suara	
blóðrásarkerfi	Blodkredsløbet	circulatory system		جهاز الدوران	układ krwionośny	Aparato circulatorio	krévní oběhový systém	Système circulaire	das, Kreislaufsystem, -e	Sistem peredaran darah	
blóð	Blod	blood		الدم	krew	Sangre	krev	Sang	das, Blut, -e	Darah	
rautt blóðkorn	Røde blodlegemer	red blood cell		كرية دم حمراء	czerwona krwinka	Eritrocito	červená krvinka	Erythrocyte	der, Erythrozyt, -en / das, rote Blutkörperchen, -	Sel darah merah	
hvítt blóðkorn	Hvide blodlegemer	white blood cell		خلية الدم البيضاء	biała krwinka	Leucocito	bílá krvinka	Leucocytes	der, Leukozyt, -en / das, weiße Blutkörperchen	Sel darah putih	

ÍSLENSKA	DANSKA	ENSKA	ATHUGASEMD	ARABÍSKA	PÓLSKA	SPÆNSKA	TÉKKNESKA	FRANSKA	ÞÝSKA	Indonesia	
blóðflokkur	Blodtypen	blood type		فئات أو زمر الدموية أو الفصائل الدموية	grupa krwi	Grupo sanguíneo	krevní skupina	Groupe sanguin	die, Blutgruppe, -n	Golongan darah	
hjarta	Hjerte	heart		قلب	serce	Corazón	srdce	Cœur	das, Herz, -en	Jantung	
bláæð	Vene	vein		وريد	żyła	Vena	žilá	Veine	die, Vene, -en	Pembuluh darah	
ónæmiskerfi	Immunforsvar	immune system		الجهاز المناعي	układ odpornościowy	Sistema inmunitario	imunitní systém	Système immunitaire	das, Immunsystem, -e	Sistem kekebalan tubuh	
vefur	Væv	tissue		نسيج حيوي	tkanka	Tejido	tkáň	Tissu biologique	das, Gewebe, - / Zellgewebe, -	Jaringan otot	
taugavefur	Nervevæv	nervous tissue		نسيج عصبي	tkanka nerwowa	Tejido nervioso	nervová tkáň	Tissu nerveux	das, Nervengewebe, -	Jaringan saraf	
bandvefur	Bindevæv	connective tissue		النسيج الضام	tkanka łączna	Tejido conjuntivo	pojivová tkáň	Tissu conjonctif	das, Bindegewebe, -	Jaringan ikat	
þekjuvefur	Epitel	epithelium		النسيج الطلائي	tkanka nabłonkowa, nabłonek	Epitelio	epitelová tkáň	Épithélium	das, Epithelgewebe, -	Epitelium	
brjósik/ brjósikvefur	Brusk	cartilage		مغضروف	tkanka chrzęstna/ chrząstka	Cartilage	chrupavka	Cartilage	der, Knorpel, -	Tulang rawan	
athygli	Sansesystemet	sensory nervous system		جهاز الاحساس	układ narządów zmysłów	Sistema sensorial	smyslová soustava	Système sensoriel	das, sensorische Nervensystem, -e	Sistem saraf sensorik	
húð	Hud	skin		الجلد	skóra	Piel	kůže	Peau	die, Haut, "e	Kulit	
meltingarkerfi	Fordøjelsessystemet	digestive system		الجهاز الهضمي	układ pokarmowy	Aparato digestivo	trávicí soustava	Système digestif	der, Verdauungsapparat, - e / das, Verdauungssystem, -e	Sistem pencernaan	
magi	Mave	stomach		معدة	żołądek	Estómago	žaludek	Estomac	der, Magen, - u. "	Perut	

ÍSLENSKA	DANSKA	ENSKA	ATHRUGASAM	ARABÍSKA	PÓLSKA	SPÆNSKA	TÉKKNESKA	FRANSKA	ÞÝSKA	Indonesia	
skeifugörn	Tolvfingertarm	duodenum		الإثنا عشر أو العفج	dwunastnica	Duodeno	dvanáctník	Duodénum	der, Zwölffingerdarm, "e	Usus dua belas jari	
bris	Bugspytkirtel	pancreas		البنكرياس	trzustka	Páncreas	slinivka	Pancréas	die, Bauchspeicheldrüse, -n	Pankreas	
nýra	Nyre	kidney		كلية	nerka	Riñón	ledvina	Rein	die, Niere, -n	Ginjal	
litningur	Kromosom	chromosome		كروموسوم	chromosom	Cromosoma	chromozom	Chromosome	das, Chromosom, -en	Kromosom	
innkirtlakerfi	Endokrine system	endocrine system		جهاز الغدد الصماء	układ hormonalny / układ endokryny	Sistema endocrino	soustava žláz s vnitřní sekrecí, endokrinní systém	Système endocrinien	das, Hormonsystem, -e / das, endokrine System, -e	Sistem endokrin	
skjaldkirtill	Skjoldbruskirtel	thyroid		الغدة الدرقية	tarczycza	Glándula tiroides	štítná žláza	Glande thyroïde	die, Schilddrüse, -n	Tiroid	
heiladingull/ dingull	Hypofyse	pituitary gland		الغدة النخامية	przysadka mózgowa	Hipófisis	podvěsek mozkový	Hypophyse	die, Hypophyse, -n / die, Hirnanhangsdrüse, -n	Kelenjar Pituitari/Hipofisis	
heilaköngull	Koglekirtel	pineal gland		الغدة الصنوبرية	szyszynka	Glándula pineal	šišinka	Glande pinéale	die, Zirbeldrüse, -n	Kelenjar pineal	
nýrnaetta	Binyre	adrenal gland		الغدة الكظرية أو الكُظُر	nadnercze, gruczoł nadnerczowy	Glándula suprarenal	nadledvina	Glande surrénale	die, Nebenniere, -n / die, Nebennierendrüse, -n	Kelenjar adrenal	
kynkirtill/ æxlunarkirtill	Gonade	gonad		غدة تناسلية	gonada/ gruczoł płciowy	Gónada	gonáda	Gonade	die, Gonade, -n / die, Keimdrüse, -n	Gonad/Kelenjar kelamin	
Langerhanseyjar	Langerhanske ðer	pancreatic islets/ islets of Langerhans		جزر لانغرهانس	wysepk Langerhansa, wysepki trzustkowe	Islotes de Langerhans / islotos pancreáticos	Langerhansovy ostrůvky	Îlot de Langerhans	die, Langerhansinseln (Pl.)	Pulau pankreas	
legkaka	Moderkage	placenta		المشيمة	łożysko	Placenta	placenta	Placenta	die, Plazenta, -s u, -ten/ der, Mutterkuchen, -	Plasenta	
æxlunarfæri	Forplantning organ	reproductive system		الجهاز التناسلي	układ rozrodczy	Aparato genital	rozmnožovací soustava	Appareil génital	das, Fortpflanzungssystem, e	Sistem reproduksi	

ÍSLENSKA	DANSKA	ENSKA	ATHUGASEMAD	ARABÍSKA	PÓLSKA	SPÆNSKA	TÉKKNESKA	FRANSKA	ÞÝSKA	Indonesia	
blöðruhálskirtill/ hvekkur	blærehalskirtlen/ Prostata	prostate		بروستاتا/ الغرثة	gruczoł krokowy, prostata	Próstata	prostata	Prostate	die, Prostata, -	Prostat	
getnaðarlimur	tissemand	penis		العضيب	prącie, penis	Pene	penis	Pénis	der, Penis, -se u. Penes	Penis	
þvagrás	Urinrør	urethra		الإحليل	cewka moczowa	Uretra	močový kanálek	Urètre	die, Harnröhre, -n	Uretra	
eista	Testikel	testicle		الخصية	jądro	Testículo	varle	Testicule	der, Hoden, -	Testis	
sáðblaðra	Sædblære	seminal vesicle		الحويلة المنوية / الغدة الحويصلية	pęcherzyk nasienny	Vesículas / glándulas seminales	semenný váček	vésicules séminales/ glandes vésiculeuses	die, Bläschendrüse, -n / das, Samenbläschen, - / die, Samenblase, -n	Vesikula seminalis	
sæði/ brundur	sæd	semen/ seminal fluid		المني أو السائل المنوي	sperma, nasienie	Semen/esperma	sperma	Sperme	das, Sperma, -men / der, Samen, -	Sperma	
pungur	pung	scrotum		الصفن	moszna, worek mosznowy	Escroto / saco escrotal	šourek	Scrotum	der, Hodensack, "e	Skrotum	
eggjastokkur	Æggestok	ovary		مبيض	jajnik	Ovario	vaječnik	Ovaire	der, Eierstock, "e / das, Ovar, -e	Indung telur	
þvagblaðra	Urinblære	urinary bladder		المثانة	pęcherz moczowy	Vejiga urinaria	močový měchýř	Vessie	die, Harnblase, -n	Kandung kemih	
leggöng	Skede	vagina		المنهبل	pochwa	Vagina	pochva	Vagin	die, Vagina, -nen	Vagina	
blæðingar, tíðir , klæðaföll	Menstruation	menstruation/ period or monthly		حيض/ الدورة أو العادة الشهرية	menstruacja, miesiączka	Menstruación, período, regla	menstruace	Menstruation	die, Periode, -n / die, Menstruation, -en / die, [monatliche] Regel, -n	Menstruasi	
brjóst	Bryst	breast		ثدي	piers	Mama	prs	Sein	die, weibliche Brust, "e	Payudara	
geirvarta/ brjóstvarta	Brystvorte	nipple		الحلمة	brodawka sutkowa	Pezón	bradavka	Mamelon	die, Brustwarze, -n	Puting susu	

ÍSLENSKA	DANSKA	ENSKA	ATHUGASEMAD	ARABÍSKA	PÓLSKA	SPÆNSKA	TÉKKNESKA	FRANSKA	ÞÝSKA	Indonesia	
vörtubaugur/ brýstilsvæði	Areola	areola		الهالة	otoczka brodawki sutkowej	Areola	prsni dvorec	Aréole	der, Warzenhof, "e	Areola	
fruma	Celle	cell		الخلية	komórka	Célula	buňka	Cellule	die, Zelle, -n	Sel	
frumuhinna	Cellemembran	cell membrane		الغشاء البلازمي أو الغشاء الخلوي	blona komórkowa/ blona cytoplazmatyczna	Membrana plasmática, membrana celular,	cytoplazmatická membrána	Membrane plasmique	die, Zellmembran, -en	Membran sel	
frumulíffæri	Organel	organelle		العضيات الخلوية أو العضيات الخشائية	organellum	Orgánulo	organela	Organite	das, Zellorganell, -en / die, Zellorganelle, -n	Organel	
golgifléttá/ frymisfléttá	Golgiapparat	Golgi apparatus		جهاز غولجي /معدن غولجي / جسم غولجي	aparat Golgiego	Aparato de Golgi	Golgiho aparát	Appareil de Golgi	der, Golgi-Apparat, -e	Badan Golgi	
taugafruma	nervecelle	neuron		عصبون	neuron, komórka nerwowa	Neurona	neuron, nervová buňka	Neurone	die, Nervenzelle, -n	Sel saraf	
skynfæri	Sans	sense		الحواس	zmysł	Sentido	smysl	Sens	die, Sinne (Pl.)	Panca Indera	
heyrn	Hørelsen	hearing	the five physical abilities to see, hear, smell, taste, and feel.	السمع (حاسة)	sluch	Audición oído - Funcionamiento del ... Oído	sluch	Ouïe	der, Gehörsinn, -e	Pendengaran	
lyktarskyn	lugt	olfaction	the five physical abilities to see, hear, smell, taste, and feel.	الشم (حاسة)	węch	Olfato	čich	Odorat/olfaction	der, Geruchssinn, -e	Penciuman	
bragðskyn	smag	taste	the five physical abilities to see, hear, smell, taste, and feel.	الذوق (حاسة)	smak	Gusto	chuť	Goût	der, Geschmackssinn, -e	Pengecapan	
snerting	Røre	touch	the five physical abilities to see, hear, smell, taste, and feel.	اللمس (حاسة)	dotyk	Toque	hmat	Toucher	der, Tastsinn, -e	Peraba	
sjón	syn	visual perception/sight/vision	the five physical abilities to see, hear, smell, taste, and feel.	حاسة البصر	wzrok	Visión	zrak	Vue	der, Sehsinn, -e	Penglihatan	
þind	Mellemgulv /diafragma	thoracic diaphragm		الحجاب الحاجز	przepona	Diafragma	bránice	Diaphragme	das, Zwerchfell, -	Diafragma toraks	

ÍSLENSKA	DANSKA	ENSKA	ATHUGAÐEMM	ARABÍSKA	PÓLSKA	SPÆNSKA	TÉKKNESKA	FRANSKA	ÞÝSKA	Indonesia	
adrenalín	Adrenalin	adrenaline		أدرينالين	adrenalina	Adrenalina	adrenalin	Adrénaline	das, Adrenalin, -	Adrenalin	
alnæmi	HIV/AIDS	AIDS		ايدز	AIDS	VIH/sida	AIDS	VIH/SIDA	das, AIDS, -	HIV/AIDS	
amínósýra	Aminosyre	amino acid		حمض أميني	aminokwasy	Aminoácido	aminokyselina	Acide aminé	die, Aminosäure, -n	Asam amino	
öndunarkerfi	Åndedrætssystem	respiratory system		الجهاز التنفسي	układ oddechowy	Aparato respiratorio / sistema respiratorio	dýchací soustava	Appareil respiratoire	der, Atmungsapparat, -e / das, Atmungssystem, -e	Sistem Pernapasan	
kok	strube	pharynx		البلعوم	gardło	Faringe	hitan	Pharynx	der, Rachen, -	Tekak	
barkakýli	Strubehoved / adamsæble	larynx		حجرية	krtan	Laringe	hrtan	Larynx	der, Kehlkopf, "e	Pangkal tenggorokan	
lunga	Lunge	lung		رئة	pluco	Pulmón	plíce	Poumon	die, Lunge, -n	Paru-paru	
barki	luftrør	trachea		قصبية هوائية/الرغامى	tchawica	Tráquea	průdušnice	Trachée	die, Luftröhre, -n	Batang tenggorok	
berkja/ barkakvísl	Bronkie	bronchus		شعبية هوائية	oskrzela	Bronquio	průduška	Bronche	die, Bronchie, -n	Bronkus	
lungnablaðra	lungeblære	pulmonary alveolus	noun singular	حويصلة هوائية/الأسناخ الرئوية	pecherzyk plicny	Alvéolo pulmonar	plícní sklípek	Alvéole pulmonaire	das, Lungenbläschen, -	Alveolus	
astmi	Astma	asthma		ربو	astma	Astma oskrzelowa	astma	Asthme	das, Asthma, -	Asma	
karlkyns	Hankøn	male	(adjective)	ذكر	męski	Masculino	mužský	Mâle	männlich	Pria, laki-laki	
kvenkyns	Hunkøn	female	(adjective)	أنثى	żeński	Femenino	ženský	Femelle	weiblich	Wanita, Perempuan	

ÍSLENSKA	DANSKA	ENSKA	ATHRUGASEMD	ARABÍSKA	PÓLSKA	SPÆNSKA	TÉKKNESKA	FRANSKA	ÞÝSKA	Indonesia
jákvæður Rhesus-flokkur	rhesus positiv	blood factor positive		إيجابي عامل الريزوس	RH+	Factor RH positivo	RH+	RH+ (Rhésus positif)	Rhesus-positiv	Faktor Darah Positif
neikvæður Rhesus-flokkur	rhesus negativ	blood factor negative		سلبى عامل الريزوس	RH-	Factor RH negativo	RH-	RH-(Rhésus négatif)	Rhesus-negativ	Faktor Darah Negatif
andlát	sovet ind	death	noun	موت	śmierć	Muerte	úmtí	Mort	der, Tod, -e	Kematian
fæðing	fødsel	birth	noun	ولادة	narodziny	Nacimiento	narození	Naissance	die, Geburt, -en	Kelahiran
ÍSLENSKA	DANSKA	ENSKA		ARABÍSKA	PÓLSKA	SPÆNSKA	TÉKKNESKA	FRANSKA	ÞÝSKA	INDÓNÉSÍSKA
1. glervöki	1.Glaslegemet	1. vitreous body		الخط الزجاجي / الجسم الزجاجي	1. komora ciała szklistego	Humor vitreo	1. sklivec	Chambre postérieure(humeur aqueuse)	der, Glaskörper, -	Badan Bening
2. laufarönd	2.Ora serrata	2. ora serrata		الحاشية المشرشرة	2. rąbek zębaty	Ora serrata	2. ora serrata	Ora serrata	die, Ora serrata	Ora Serrata
3. brárvöðvi	3.Akkomodationsmuskl en(musculus ciliaris)	3. ciliary muscle		العصلة الهدبية	3. mięsień rzęskowy	Músculo ciliar	3. ciliární sval	Muscle ciliaire	der, Ziliarmuskel, -n	Badan Otot Siliaris
4. brárgjörð	4.Zonulatråde	4. ciliary zonules		التظيفة الهدبية	4. obwódka rzęskowa	ligamento suspensorio del cristalino	4. závěsný aparát	Zonule ciliaire ou lligament suspenseur,	die Zonulafaser, -n	Membran Zonular Siliaris
5. blástokkur hvítu	5.Schlemm'sk kanal	5. Schlemm's canal		قناة شليم	5. kanał Schlemma	Canal de Schlemm	5. Schlemmúv kanál	Canal de Schlemm	der, Schlemm-Kanal, -s	Saluran Schlemm
6. sjáaldur, ljósop	6.Pupil	6. pupil		الحنفة	6. źrenica	Pupila	6. zornice	Pupille	die, Pupille, -n	Pupil
7. fremra aughólf	7.Forkammeret	7. anterior chamber		غرفة العين الأمامية	7. komora przednia oka	Cámara anterior	7. přední oční komora	Chambre antérieure	die, vordere Augenkammer, -n	Ruang Anterior
8. glæra, hornhimna	8.Hornhinden	8. cornea		القرنية	8. rogówka	Córnea	8. rohovka	Cornée	die, Cornea, -e	Kornea

ÍSLENSKA	DANSKA	ENSKA	ATHUGASEMAD	ARABÍSKA	PÓLSKA	SPÆNSKA	TÉKKNESKA	FRANSKA	ÞÝSKA	Indonesia	
9. lithimna, líta, regnboga himna	9.Regnbuehinden	9. iris		القرنية	9. tęczówka	Iris	9. duhovka	Iris	die, Iris	Iris	
10. augasteinn	10.Linsebark	10. lens cortex		قشرة العدسة	10. soczewka	Corteza de la lente	10. čočka	Cristallin cortical	die, Linsenrinde, -n	Korteks Lensa	
11. augasteinskjarni	11.Linsekerne	11. lens nucleus		العدسة	11. jądro soczewki	Cristalino/Núcleo de la lente	11. jádro čočky	Noyau du cristallin	der, Linsenkern, -e	Inti Lensa	
12. brárklakkar	12.Processus ciliaris	12. ciliary process		النواقي الهدبية	12. wyrostek rzęskowy	Procesos ciliares	12. řasnaté tělísko	Corps ciliaire	die Processus ciliares / die Ziliarvorsätze (Pl.)	Proses Siliaris	
13. augnknattartára	13.Bindehinde (Conjunctiva)	13. conjunctiva		الملحمة	13. spojówka	Conjuntiva	13. spojivka	Conjonctive	die, Bindehaut, "-e	Konjungtiva	
14. neðri skávöðvi	14.Musculus obliquus inferior	14. inferior oblique muscle		العضلة المائلة السفلية	14. mięsień skośny, dolny	Músculo oblicuo inferior/minor oblique	14. dolní šikmý sval	Muscle oblique inférieur	der, untere schräge Augenmuskel	Otot Serang Inferior	
15. neðri beinn vöðvi	15.Musculus rectus inferior	15. inferior rectus muscle		العضلة المستقيمة السفلية	15. mięsień prosty, dolny	Músculo recto inferior	15. dolní přímý sval	Muscle droit inférieur	der, laterale gerade Augenmuskel	Otot Rektus Inferior	
16. miðlægur beinn vöðvi	16.Musculus rectus medialis	16. medial rectus muscle		العضلة المستقيمة الوسطى / العضلة الأنسية	16. mięsień prosty, przysródkowy	Músculo recto medial	16. vnitřní přímý sval	Muscle droit médian	der, mediale gerade Augenmuskel	Otot Rektus Medial	
17. sjónuslagæðir og sjónubláæðir	17.Nethindens vener og arterier	17. retinal arteries and veins		أوردة وشرايين الشبكية	17. tętnice i żyły siatkówki	Arterias y venas retinianas	17. žíly a tepny sítnice	Veines et les artères de la rétine	die, Netzhaut-Blutgefäße (Pl.)	Urat Nadi Dan Pembuluh Darah Retina	
18. sjónaugardoppa	18.Den blinde plet	18. optic disc		القرص البصري	18. tarcza nerwu wzrokowego	Disco óptico, papila óptica	18. terče zrkového nervu	Papille optique	der, Sehnervkopf, "-e	Bintik Buta	
19. heilabast	19.Den hárde hjernehinde (Dura mater)	19. dura mater/cranial dura mater		الأم الجافية	19. opona twarda	Duramadre	19. podlebice, tvrdá plena mozková	Dura mater	die, Hirnhaut, "-e	Dura Mater	
20. sjónumiðjuslagæð	20.Centrale nethindearterie	20. central retinal artery		شريان الشبكية المركزي	20. tętnica środkowa siatkówki	Arteria central de la retina	20. centrální sítnicová tepna	Artère centrale de la rétine	die, Arteria centralis retinae / die Zentralarterie	Arteri Retina Sentral	
21. miðjubláæð sjónu	21.Centrale nethindeveine	21. central retinal vein		الوريد الشبكي المركزي	21. żyła środkowa siatkówki	Vena central retiniana	21. centrální sítnicová žíla	Veine vortiqueuse	die, Vena centralis retinae	Pembulu Darah Retina Sentral	

